

Richtiges Kauen durch Repositions-Onlays und Repositions-Veneers

M. Oliver Ahlers, Holger A. Jakstat

Die Indikationen zur restaurativen Weiterbehandlung nach funktionstherapeutischen Maßnahmen werden heute anders bewertet als in der Vergangenheit. Zugleich sind heute durch technologische Weiterentwicklungen andere Behandlungstechnologien verfügbar. Als Alternativen zur klassischen Behandlung (umfangreiche invasive Präparationen) sind zwischenzeitlich minimalinvasive Präparationsformen („Table-Tops“) sowie non-invasive Restaurationsformen eingeführt („Reposition-Onlays“ beziehungsweise „Reposition-Veneers“). Dieser Beitrag schildert Hintergründe, Indikationen, Behandlungsformen und das praktische Vorgehen.

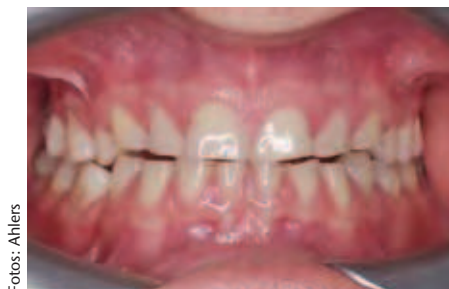

Abbildung 1: Situation nach fortgeschrittenem Zahnhartsubstanzverlust durch Bruxismus, Ansicht in habitueller Okklusion von frontal

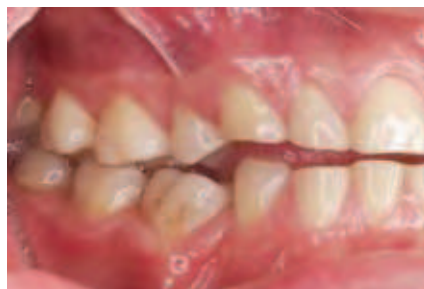

Abbildung 2: Ansicht in habitueller Okklusion von lateral rechts

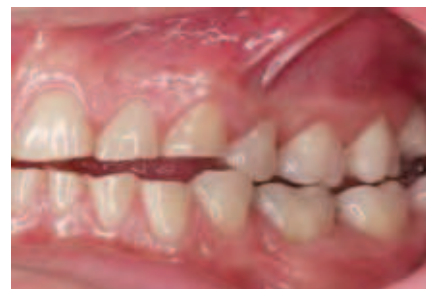

Abbildung 3: Ansicht in habitueller Okklusion von lateral links

In der Behandlung craniomandibulärer Dysfunktionen hat es im Laufe der vergangenen Jahre und Jahrzehnte verschiedene Paradigmenwechsel gegeben. Der erste besteht in der Ausrichtung der Funktionstherapie an sich. In der Vergangenheit war hier der scheinbar selbstverständliche Grundkonsens innerhalb der Zahnmedizin, dass nach jeder funktionstherapeutischen Vorbehandlung eine restaurative Folgebehandlung stattfinden müsse.

Dem zugrunde lag einerseits die empirische Erfahrung vieler Zahnärzte, dass Funktionsstörungen des Kauorgans vielfach erst nach vorangegangenen zahnärztlichen Maßnahmen entstanden. Dies führte zu dem (korrekten) Rückschluss, dass craniomandibuläre Dysfunktionen offensichtlich durch zahnärztliche Intervention ausgelöst wurden. Dies wiederum bildete die Grundlage für die Annahme, dass durch eine erneute Revisionsintervention die craniomandibuläre

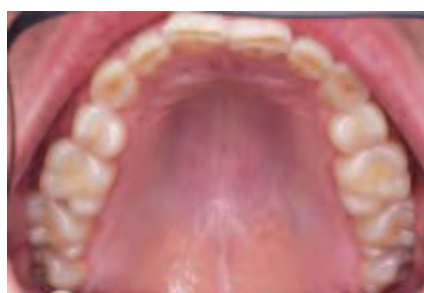

Abbildung 4: Aufsicht auf den Oberkiefer

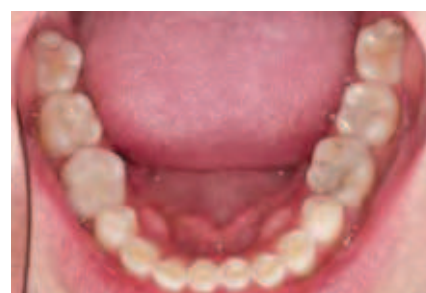

Abbildung 5: Aufsicht auf den Unterkiefer

Dysfunktion auch wieder zu beseitigen sei. Tatsächlich existieren Arbeiten, die zeigen, dass Maßnahmen zur Verbesserung der okklusalen Harmonie eine langfristige Reduktion kaufunktioneller Risiken der betreffenden Patienten bewirken [Forssell et al., 1986; Forssell et al., 1987; Kirveskari et al., 1989; Kirveskari et al., 1989; Kirveskari et al., 1998].

Schon zuvor waren in Japan Arbeiten veröffentlicht worden, in denen experimentell eingebrachte Okklusionshindernisse zu Ver-

änderungen des Funktionszustands im craniomandibulären System geführt hatten [Hagiwara et al., 1985]. Erst in jüngerer Zeit konnten dann Studien auf der Basis innovativer neurowissenschaftlicher bildgebender Untersuchungstechniken (fMRT) zeigen, dass experimentell induzierte Okklusionshindernisse Veränderungen des Stoffwechsels im Gehirn verursachen, die jenen gleichen, die bei emotionalem Stress auftreten. Dies könnte eine Erklärung dafür bieten, warum einerseits okklusale Verände-

rungen zur Entstehung craniomandibulärer Dysfunktionen beitragen können und warum andererseits diese auch ohne jegliche Veränderung der Okklusion zustande kommen [Greven et al., 2011; Kordass et al., 2007; Otsuka et al., 2011].

Diese Hintergrundinformation erscheint erforderlich, um eine korrekte Einordnung des nachfolgenden Beitrags zu ermöglichen. Es wird hier größten Wert auf die Feststellung gelegt, dass nicht etwa regelhaft in der Behandlung craniomandibulärer Dysfunktionen restaurative Folgebehandlungen stattfinden – im Gegenteil. Untersuchungen aus der CMD-Sprechstunde am Universitätsklinikum Hamburg-Eppendorf aus den späten 80er-Jahren konnten beispielsweise zeigen, dass etwa drei Viertel aller Patienten, die dort mit craniomandibulären Dysfunktionen auf Überweisung vorstellig wurden, mittels einer Kombination aus Aufklärung und Beratung über die Erkrankungszusammenhänge (Counseling), Behandlung mit entsprechend adjustierten Okklusionsschienen sowie physiotherapeutischer Mitbehandlung erfolgreich behandelt werden konnten. Die Zahlen aus der Schwerpunktpraxis des Erstautors gehen noch darüber hinaus. Hier sind trotz selektiert problematischem Krankengut, das von Kollegen überwiesen wurde, lediglich bei fünf bis zehn Prozent der CMD-Patienten restaurative Folgebehandlungen erforderlich.

Indikationen für Folgebehandlungen

Die Indikationen, in den derartige restaurative Folgebehandlungen erforderlich sind, ergeben sich aus drei Umständen:

1. Behandlung von Folgeschäden nach Bruxismus: In diesen Fällen haben Patienten durch massiven Bruxismus umfangreiche Zahnhartsubstanzschäden im Sinne einer Selbstdestruktion erlitten. Diese können in erheblichem Maße die Kaufunktion beeinträchtigen. Je nach Verteilung der Substanzdefekte kommen auch Einschränkungen in der Phonetik hinzu. Zudem beobachten betroffene Patienten ab einem bestimmten Zeitpunkt, dass in erheblichem Maße scheinbar plötzliche und im Verhältnis zur

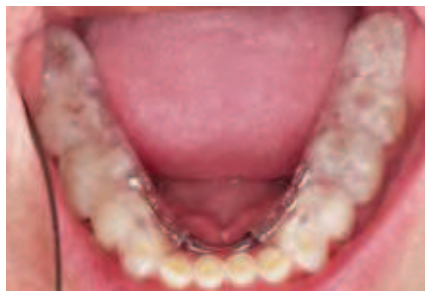

Abbildung 6: Unterkiefer mit Repositionsschiene (Inzisiven unbedeckt für ganztätiges Tragen mit akzeptabler Phonetik; die Zahnstellung blieb kontrolliert unverändert)

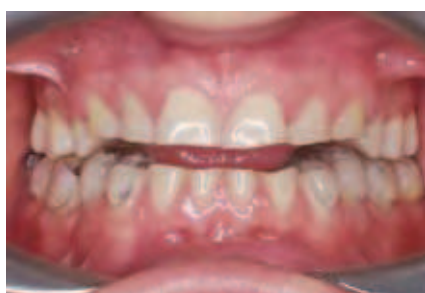

Abbildung 7: Unterkiefer in Repositionsposition, Ansicht von frontal

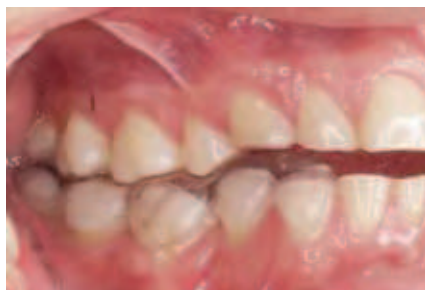

Abbildung 8: Ansicht in Repositionsposition von lateral rechts

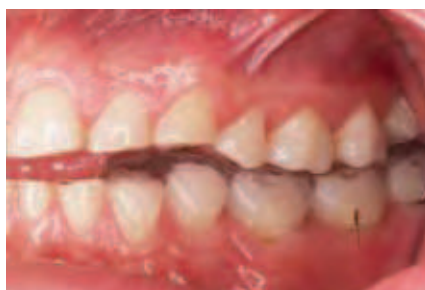

Abbildung 9: Ansicht in Repositionsposition von lateral links

vorher auf die jeweilige Zahnhartsubstanz einwirkenden Kraft unverhältnismäßige Substanzdefekte auftreten – etwa durch

plötzliche Frakturen von Schneidekanten oder Höckern. Die Ursache liegt in der Regel darin, dass die ursprüngliche anatomische Form der Zähne mit ihren widerstandsfähigen Strukturen verloren gegangen ist, einhergehend mit Verlust der Schmelzbedeckung im Seitenzahnbereich und/oder im Bereich der Inzisalkanten der Front- und Eckzähne (Abbildung 1). Hier besteht eine Wechselwirkung zwischen der eingeschränkten Kaufunktion einerseits und der Störung der craniomandibulären Eufunktion andererseits. Nicht selten sind auch zervikale Defekte am Zahnhal (keilförmige Defekte), die im Kontext kaufunktioneller Überlastungen stehen können.

2. Folgeschäden nach Erosionen: Ähnlich den Schäden aus Bruxismus kann auch der übermäßige Verzehr säurehaltiger Getränke (beispielsweise entsprechend saure eingestellte Softdrinks oder Fruchtsäfte) zu Substanzschäden führen. Andere Ursachen für entsprechende Erosionen können bewusst herbeigeführtes Erbrechen sein (Bulimie) oder aber unwillkürliches Erbrechen durch gastroösophagealen Reflux [Aranha et al., 2008; Emodi-Perلمان et al., 2008; Roberts et al., 1989]. Ähnlich wie beim Bruxismus kommt es auch hier zu umfangreichen Zahnhartsubstanzverlusten. Allerdings betreffen viele Fälle von erosiv bedingtem Hartsubstanzverlust ohne Bulimie die Okklusal- und die Inzisalfächen. Bei Vorliegen einer Bulimie sind die palatinalen Innenflächen betroffen, bei Softdrinkabusus die labialen Außenflächen im Front- und Seitenzahnbereich. Gerade in Verbindung mit Bruxismus kann aus der Kombination beider Faktoren ein erhebliches Schädigungspotenzial für die Zähne entstehen [Imfeld et al., 2005].

Sowohl bei Bruxismus als auch bei Erosionen stehen Zahnhartsubstanzverluste an den verschiedenen Lokalisationen im Vordergrund, die wiederum zu Einschränkungen der Kaufunktion führen können.

Hinzu kommen zum Teil erhebliche Schmerzen durch die Freilegung von Dentinkernen. Therapeutisch lassen sich diese kurzfristig durch den Auftrag plastischer Kunststoffe beziehungsweise von Versieglungsmaterialien beheben. Der Effekt ist allerdings in der

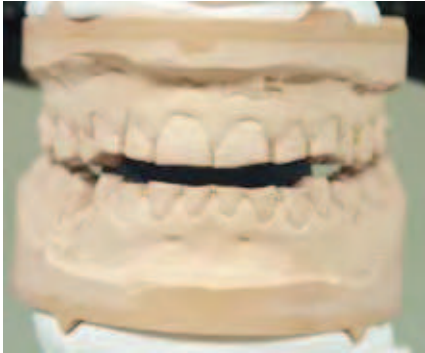

Abbildung 10: Situationsmodell aus Typ-IV-Gips in Repositionsposition

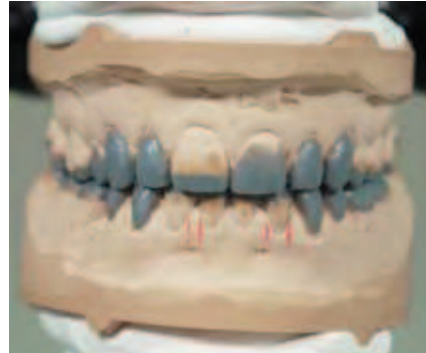

Abbildung 11: Wax-Up der Repositions-Onlays und Repositions-Veneers, Ansicht von frontal

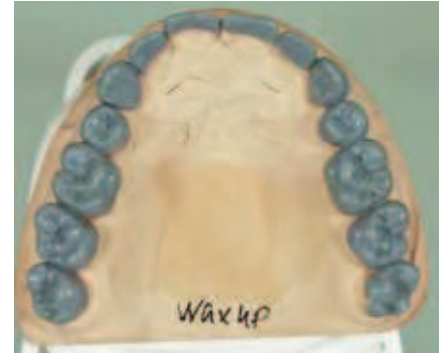

Abbildung 12: Aufsicht auf den Oberkiefer

Regel nach Erfahrung der Autoren nicht dauerhaft, sofern entweder die zuvor erosiv wirkende Noxe weiter wirkt und/oder die bruxistische Aktivität fortbesteht. In diesen Fällen stellt sich daher eher früher als später die Frage nach der Restauration der Zähne, und zwar zu deren Substanzerhalt sowie zur dauerhaften Schmerzbesetzung und schließlich zur Wiederherstellung der früheren Kaufunktion sowie – sofern erforderlich – der Phonetik und der Ästhetik.

3. Veränderte Kieferpositionen nach erfolgreicher funktionstherapeutischer Behandlung:

In diesen Fällen ist zunächst entsprechend der aktuellen Vorgaben eine funktionstherapeutische Behandlung erfolgt, und zwar unter Einsatz möglichst nicht invasiver Behandlungsmittel und mit dem Ziel einer Wiederherstellung der Kaufunktion. Das Ziel (!) der Behandlung ist in diesen Fällen ausdrücklich nicht eine Veränderung der Kieferposition. Zuweilen zeigt sich jedoch, dass eine vollständige Wiederherstellung der Eufunktion insbesondere im Kiefergelenkbereich nur durch die Stabilisierung der Kieferposition abweichend von der vorherig entstandenen habituellen Okklusion gelingt (Abbildungen 1 bis 5). Dabei muss diese abweichende Position gar nicht auf eine gezielte Führung des Patienten in eine veränderte Kieferposition durch den Behandler zurückgehen. Stattdessen kann sich eine veränderte Kieferposition auch unter dem Tragen einer in habitueller Okklusion oder in zentrischer Kieferrelation gefertigten Relaxierungsschiene neuromuskulär einstellen (Abbildungen 6 bis 9).

In diesen Fällen ist eine Stabilität der Kiefer-

position nur unter Tragen der entsprechend angepassten Okklusionsschiene gewährleistet. Da diese jedoch zur Nahrungsaufnahme herausgenommen werden muss, ist die Folge eine unzureichende Abstützung der Seitenzähne bei der Nahrungsaufnahme, was wiederum nach Berichten eigener Patienten teils zu erheblichen Einschränkungen im Nahrungsangebot und teilweise offenbar sogar zu diätischen Störungen führt. Vor allem ist es bei Patienten mit entsprechend instabiler Gelenkführung, beispielsweise nach einer Diskusverlagerung ohne Reposition, zu beobachten, dass unmittelbar nach einer Phase des Nicht-Tragens der in Repositionsposition eingestellten Okklusionsschiene die Beschwerden der betroffenen Patienten wieder aufflammen. Hier stellt sich insofern die Indikation zur Folgebehandlung nach erfolgreicher Funktionstherapie.

Entwicklung heutiger Behandlungsoptionen

In der Vergangenheit wurden derartige Behandlungen typischerweise auf der Basis restaurativer Behandlungstechniken durchgeführt. Hierfür wurden zunächst die betreffenden Zähne präpariert, gefolgt von einer Kieferrelationsbestimmung in zentrischer oder (vermeintlich) therapeutischer Kieferposition. Daran schloss sich die Anfertigung chairside hergestellter Provisorien an. Nach einem unvermeidbaren Intervall zur Herstellung von Laborprovisorien wurden dann Langzeitprovisorien eingegliedert. Deren Aufgabe war es, die Akzeptanz der jeweiligen Kieferposition und die Stabilisierung der

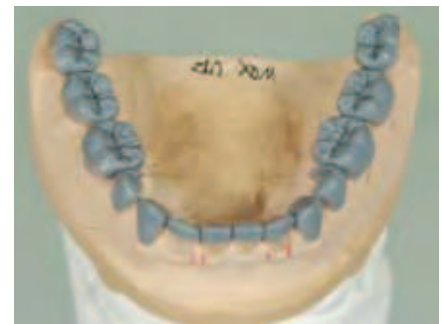

Abbildung 13: Aufsicht auf den Unterkiefer

Kieferposition mit dentalen Restaurationen (unter Verzicht einer dauerhaft getragenen Okklusionsschiene) zu testen. Gegebenenfalls erforderliche Veränderungen fanden an den Langzeitprovisorien statt. Erst nach Stabilisierung und erfolgreichem Austesten der Situation auf Basis der Langzeitprovisorien sollte dann eine Behandlung mittels dauerhafter restaurativer Behandlungsmittel erfolgen [Ahlers et al., 2005].

Die persönlichen Erfahrungen der Autoren mit dieser Behandlungsabfolge sind insofern verhalten, als dabei einzelne kritische Schritte besonders problematisch sind. So folgt nach vorangegangener vergleichsweise wenig belastender funktionstherapeutischer Behandlung plötzlich eine für die Patienten extrem invasive Sitzung zur Präparation zahlreicher Zähne, gegen deren Ende dann eine Kieferrelationsbestimmung auf Basis der beschliffenen Zähne stattfindet. Diese ist hoch problematisch, weil allein durch die restaurative Behandlung und die dabei erforderliche längerfristige Mundöffnung alle Voraussetzungen für eine Veränderung

der Kieferstellung gegeben sind, insbesondere bei Patienten mit labiler Führung der Gelenksstellung durch vorangegangene craniomandibuläre Dysfunktionen.

Ein weiteres Problem in dem Zusammenhang besteht in der Tatsache, dass die anschließend hergestellten Provisorien in ihrer Dimensionsgenauigkeit Einschränkungen unterworfen sind. Dies lässt sich auch durch die sorgfältige Vorbereitung der entsprechenden Formteile, gegebenenfalls mit zusätzlicher Kunststoffummantelung der Formteile von der Außenseite, nur eingeschränkt begrenzen. Das Problem hierbei ist typischerweise die eingeschränkte Dimensionsstabilität der chairside hergestellten Provisorien, die unter anderem durch die bei umfangreichen Restaurationen schleimhautgelagerte Positionierung der Formteile begrenzt ist. Die Genauigkeit dieser Restaurationen liegt in der Regel unter den Anforderungen, die gerade Patienten mit ungenau

geführten Gelenksstellungen aufweisen. In der Folge kommt es zuweilen gerade bei diesbezüglich besonders empfindlichen Patienten zum Wiederaufflammen dysfunktionaler Probleme, was in der nicht-somatischen Ebene die Behandlungsführung zu besonderen Herausforderungen führt.

Als Konsequenz aus diesen Überlegungen entstanden daher veränderte Therapiekonzepte. Dabei wurde an verschiedenen Standorten zeitgleich mit solchen Veränderungen experimentiert. Einer der Standorte war die gemeinsame Arbeitsgruppe der Autoren am Universitätsklinikum Hamburg-Eppendorf. Ähnliche Arbeiten hat unabhängig davon Freesmeyer in Tübingen durchgeführt und später aus seiner Tätigkeit in Berlin heraus veröffentlicht [Freesmeyer, 1993; Freesmeyer, 1995]. Besonders bemerkenswert sind zudem experimentelle klinische randomisierte Studien aus der Universität Lund, in denen geprüft wurde,

inwieweit seinerzeit teilweise provisorisch eingegliederte Restaurationen in Repositionsposition zum einen von den Patienten adaptiert wurden und zum anderen über längere Zeit stabil waren. Die Ergebnisse zeigten eine Überlegenheit im Befinden der Patienten mit den experimentellen Behandlungsrestaurationen nach sechs Monaten Tragezeit verglichen mit den Patienten, die weiterhin die Okklusionsschiene getragen hatten. Die Kontrollgruppe ohne Behandlungsrestaurationen und ohne Okklusionsschiene wies die ungünstigsten Befunde auf. Bei der späteren Kontrolle mittels aufwendiger radiologischer Verfahren zeigte sich, dass die eingestellte Kieferposition in der Vertikalen stabil blieb, die horizontale Veränderung hingegen in Teilen verloren ging [Lundh et al., 1988; Lundh et al., 1988]. Nach dieser Studie wurden die testweise eingesetzten Restaurationen wieder entfernt, vor dem Hintergrund, dass diese lediglich



Unser Mehrwert: ein engmaschiges Vertriebsnetz und ein auf den Kunden zugeschnittener After-Sales-Service.

- **Anton Gerl GmbH** 50996 Köln (Rodenkirchen) koeln@gerl-dental.de
- **Anton Gerl GmbH Niederlassung Knapp & Lammering** 45136 Essen essen@gerl-dental.de
- **Anton Gerl GmbH Niederlassung Würzburg** 97076 Würzburg wuerzburg@gerl-dental.de
- **Anton Gerl GmbH Niederlassung Berlin** 13507 Berlin berlin@gerl-dental.de
- **Anton Gerl GmbH Niederlassung Dresden** 01067 Dresden dresden@gerl-dental.de
- **Anton Gerl GmbH Niederlassung Hagen** D-58093 Hagen hagen@gerl-dental.de
- **Alt Wolfgang** 52134 Herzogenrath walt-dgs@t-online.de
- **Bonath Dental e.K.** 90556 Cadolzburg kontakt@bonath-dental.de
- **Claus Koenig** 78658 Zimmern ob Rottweil ck.zimmern@t-online.de
- **Dental Service Göltzschtal** 08209 Auerbach/Vogtl dentalservice_reichenbach@yahoo.de
- **Duo Med GmbH** 82431 Kochel a. See info@duo-med.de
- **Eugen Benitz** 28857 Syke benitz@benitz-dental.de
- **Frommhagen - Dental** 39619 Arendsee/Altmark Bernd. frommhagen@frommhagen-dental.de
- **Jentsch Dental** 56170 Bendorf Stromberg kontakt@jentsch-dental.de
- **Lakodent** 67134 Birkenheide info@lakodent.com
- **Lober und Tietke Dental GmbH** 13507 Berlin Tegel info@lober-tietke.de
- **Pharmador GmbH** 80331 München germany@pharmador.com
- **Ortloff & Co. GmbH** 54669 Bollendorf info@ortloff-dental.de
- **Pohl & Schneider** 99752 Bleicherode info@ps-dentaldepot.de
- **Schröder Dental GmbH** 82343 Pöcking schroeder-dental@t-online.de
- **Van der Ven Dental GmbH & Co.KG** 32107 Bad Salzufflen owl@vanderven.de
- **Van der Ven Dental Rhein-Mosel GmbH** D-51109 Koeln koeln@vanderven.de

SKEMA 8 ZEICHEN VON EXZELLENZ

Castellini vereint Behandlungsfreiheit und exklusives Design. Die Freiheit, sich integrierter Spezialinstrumente und innovativer Technologien bedienen zu können. Die Flexibilität eines kompletten und durchdachten ergonomischen Konzepts. Absoluter Komfort in einer jeden klinischen Situation.

Skema 8: Ergonomie und Leistungen in perfektem Einklang

ZEICHEN VON EVOLUTION

Mit der neuen Full Touch Bedienkonsole startet Skema 8 in die Zukunft, wo zur Bedienung eine einzige Geste genügt, präzise Daten sofort abrufbar sind und die Personalisierung einzigartig ist. Die erste Behandlungseinheit auf der Welt mit einem 5,7" großen kapazitiven Display. Die Oberfläche berühren und in die Zukunft eintauchen.



als Versuch erstellt wurden. Seinerzeit (Ende der 80er-Jahre) waren die technischen Voraussetzungen hinsichtlich der erforderlichen Werkstoffe und Verfahren nicht gegeben, die derartigen Restaurationen minimal invasiv oder nicht invasiv aus zahnfarbenen haltbaren Keramiken herzustellen und adhäsiv zu verkleben.

Diesem Thema haben sich später mehrere Arbeitsgruppen gewidmet, darunter die Arbeitsgruppe um Vailati in Genf [Vailati et al., 2008; Vailati et al., 2008; Vailati et al., 2008], um Edelhoff in Aachen und später in München [Edelhoff et al., 2012] und die Arbeitsgruppe des Erstautors in Hamburg. Eine entsprechende Behandlung unter Restauration aller Zähne stellte der Autor im Jahr 2003 auf der Tagung der DGFDT vor [Ahlers, 2003; Ahlers, 2003]. Eine zusammenfassende Beschreibung des Vorgehens erfolgte bewusst erst nach erkennbarer klinischer Bewährung [Ahlers et al., 2011].

Aktuelle Behandlungsalternativen

Mittlerweile sind die entsprechenden Behandlungsverfahren weiterentwickelt, so dass aus heutiger Sicht vier verschiedene Vorgehensweisen zu unterscheiden sind:

1. Noninvasive semipermanente Restaurationen der Zahnhartsubstanzen mittels direkt im Mund verarbeiteter Kompositkunststoffe:

Bei diesem Verfahren werden zunächst Abformungen erstellt. Auf dieser Grundlage werden Modelle hergestellt und in therapeutischer Kieferposition montiert. Es folgt anschließend eine Modulation in Wachs (Wax-up), gefolgt von der Herstellung spezieller Formteile. Diese wurden ursprünglich vergleichsweise tief bis zum Zervikalsaum gezogen. Jüngere Berichte aus der diesbezüglich führenden Züricher Arbeitsgruppe um Attin empfehlen nunmehr, stattdessen die Formteile im Kauflächenbereich aus Silikon herzustellen, das anschließend durch Kunststoff überdeckt wird. Die Formteile werden allerdings nicht ganz bis zum Zervikalsaum gezogen, so dass das später im Mund aufgebrachte Kompositmaterial bei Bedarf gut nach zervikal entweichen kann. Die Kauflächen werden bei diesem Verfahren

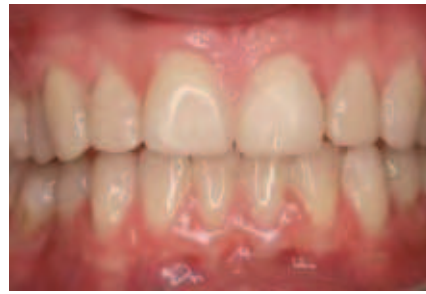

Abbildung 14: Semipermanente Repositions-Veneers aus Kunststoff im Bereich der Ober- und der Unterkieferfront (Seitenzähne sind zeitgleich mit definitiven Repositions-Onlays aus Keramik versorgt)

nicht alle gleichzeitig aufgebracht, und die Interdentalräume durch Einbringung entsprechender Matrizen offengehalten. Das Verfahren ist technisch anspruchsvoll, kommt aber jenseits der vorbereiteten Laborarbeiten ohne die indirekte Herstellung von Restaurationen im Dentallabor aus. Entsprechende Untersuchungen der Züricher Arbeitsgruppe konnten zeigen, dass die Restaurationen über mehrere Jahre haltbar sind und von den Patienten gut angenommen wurden [Schmidlin et al., 2009].

Die Indikation des Verfahrens ist allerdings auf Patienten mit Erosionen beziehungsweise auf die Kombination von Erosionen und Bruxismus beschränkt, da die intraorale Herstellungsweise keine sichere Kontrolle der eingestellten Kieferposition ermöglicht. Voraussetzung sind insofern Patienten mit einer geringen Tendenz zur funktionellen Entgleisung und stabil geführter Gelenkstellung. Im Umkehrschluss ist das Verfahren für Patienten mit Neigung zu craniomandibulären Dysfunktionen, speziell für Patienten mit instabil geführter Gelenkstellung, ungeeignet.

2. Noninvasive semipermanente indirekte Restaurationen mittels Repositions-Onlays beziehungsweise Repositions-Veneers aus Komposit: Bei diesem Verfahren werden ebenfalls Abformungen im Mund genommen, auf dieser Basis Modelle erstellt und in therapeutischer Kieferposition montiert. Dann erfolgt allerdings im Dentallabor nicht nur eine Wachsmodellation (Wax-up, siehe Abbildungen 10 bis 13), sondern zudem die Herstellung entsprechender indirekter Restaurationen.

Diese Restaurationen wurden unabhängig voneinander von Freesmeyer sowie dem Erstautor dieses Beitrags in dieser Form eingeführt und beschrieben [Ahlers, 2003; Ahlers, 2003; Ahlers et al., 2007; Freesmeyer, 1993]. Dabei wurde ursprünglich ein für derartige Zwecke zugelassener Kunststoff eingesetzt. Die Auswahl des Kunststoffs richtete sich dabei entsprechend dem Medizinproduktegesetz in erster Linie danach, dass das Material vonseiten des Herstellers für diese Anwendung zugelassen war und ist (New Outline, Firma Anaxdent, Stuttgart). Die technische Herstellung jener indirekten Restaurationen aus Kunststoffen ist vergleichsweise kompliziert. Sie erfordert insbesondere eine große Anzahl von Kiefermodellen. Die Details der Vorgehensweise sind vom Erstautor veröffentlicht [Ahlers et al., 2010]. Die Publikation ist von der Praxiswebsite herunterzuladen (www.cmd-centrum.de/presse/fachartikel.shtml).

Nach der zahntechnischen Fertigung werden die entsprechenden Restaurationen in einem Termin beim Patienten intraoral eingegliedert (Abbildung 14). Voraussetzung hierfür ist eine entsprechende Adhäsivtechnik. Diese unterscheidet sich in Abhängigkeit von dem jeweils zu behandelnden Untergrund (siehe Adhäsivtechnik).

3. Noninvasive permanente (definitive) indirekte Restaurationen mittels Repositions-Onlays und Repositions-Veneers aus Keramik:

Als Weiterentwicklung der Behandlungen mit Repositions-Onlays und Repositions-Veneers aus semipermanent haltbaren Kunststoffen hat die Arbeitsgruppe des Erstautors in den vergangenen Jahren die Umstellung des Behandlungsverfahrens auf dauerhaft haltbare beziehungsweise „definitive“ Restaurationen aus Keramik umgestellt. Voraussetzung hierfür war die Entwicklung entsprechend belastbarer Keramiken aus Lithiumdisilikat (IPS e.max Press, Firma Ivoclar Vivadent, Liechtenstein). Die Festigkeit dieser Keramik liegt deutlich oberhalb der klassischer Glaskeramiken, wengleich unterhalb der von Zirkoniumdioxid.

Die ästhetischen Eigenschaften sind jedoch so, dass eine „monolithische“ Verarbeitung ohne zusätzliche Verblendung insbesondere

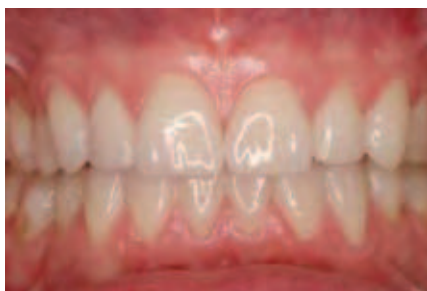

Abbildung 15: Frontzähne mit definitiven erweiterten („partial wrap“) Veneers und Seitenzähne mit definitiven Repositions-Onlays aus Lithiumdisilikatkeramik

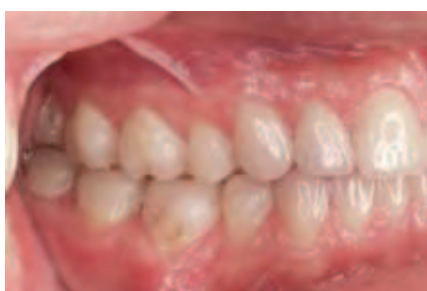

Abbildung 16: Ansicht in Repositionsposition von lateral rechts

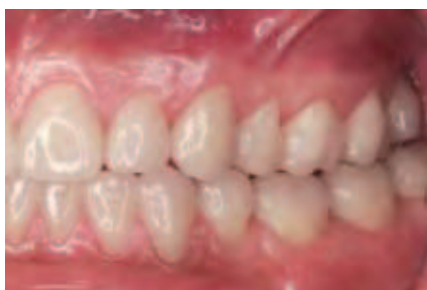

Abbildung 17: Ansicht in Repositionsposition von lateral links

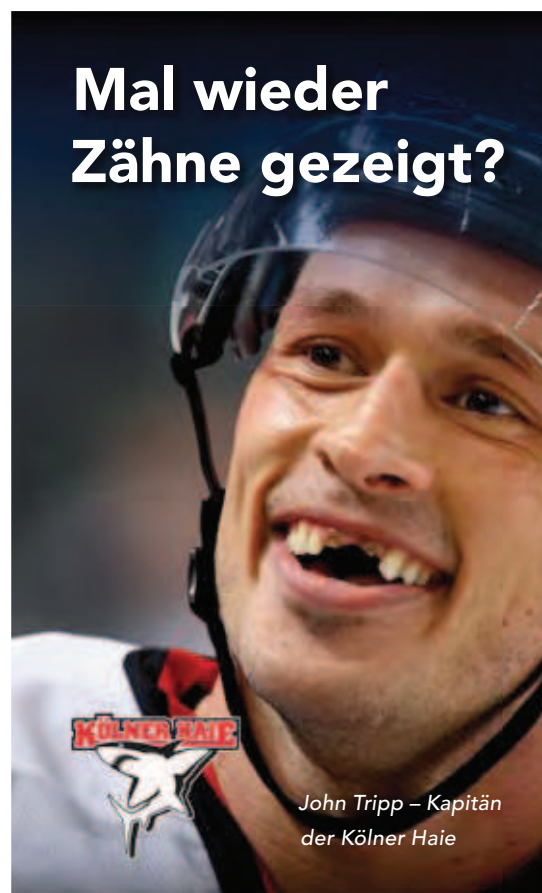
im Seitenzahnbereich möglich ist. Zudem ist das Abrasionsverhalten vergleichsweise schmelzähnlich, so dass mit der Verfügbarkeit dieser Keramiken die Voraussetzung geschaffen schien, entsprechende Restaurationen aus Keramik anzufertigen. Einschränkend ist in diesem Zusammenhang festzuhalten, dass bislang vonseiten des Keramik-Herstellers eine ausdrückliche „Kontraindikation“ für Lithiumdisilikatkeramik in der Anwendung bei „Bruxismus“ ausgesprochen wird [Ivoclar Vivadent, 2009]. Dagegen steht allerdings, dass durch den Hersteller Veranstaltungen organisiert

und initiiert wurden und werden, bei denen namhafte Referenten die restaurative Wiederherstellung von Substanzdefekten als Folge von Bruxismus mittels Lithiumdisilikatkeramik vorgestellt haben [Ivoclar Vivadent, 2013; Kieschnick, 2012]. Eine aktuelle schriftliche Äußerung des Herstellers dem Erstautor gegenüber verweist darauf, dass dem Hersteller lediglich der Nachweis für die Eignung des Restaurationsmaterials bei Patienten mit Bruxismus fehle, da typische Studien unter Ausschluss von Patienten mit Bruxismus erstellt wurden. Eine Änderung verspricht insofern eine Studie, die genau zu dieser Frage von den Autoren angefertigt wurde und in Kürze veröffentlicht werden soll. Die Vorstellung von Zwischenauswertungen der Daten auf der Tagung der DGFDT 2011 und der Gesamtdaten auf der Folgetagung 2012 zeigt, dass die entsprechenden Restaurationen auch bei Patienten nach erfolgreicher Funktionstherapie dauerhaft haltbar sind [Ahlers et al., 2011, Ahlers, 2012].

Die adhäsive Eingliederung der entsprechenden Restaurationen (Abbildungen 15 bis 19) erfolgt ähnlich wie bei den aus Kunststoff hergestellten (siehe bereits Abbildung 14), nur die Behandlung der Keramikrestaurationen selbst weicht davon ab und entspricht der Vorgehensweise bei der Eingliederung beispielsweise von Keramik-Inlays aus diesem Material (siehe „Adhäsivtechnik“).

4. Minimalinvasive permanente (definitive) Restaurationen aus Keramik („Table-Tops“): Parallel zu den genannten Entwicklungen sind bereits seit einiger Zeit Restaurationen bekannt, die dadurch gekennzeichnet sind, dass im Grunde genommen klassische Restaurationen präpariert werden. Allerdings mit weniger invasiven Präparationsformen. Dabei wird typischerweise die Präparationsgrenze nicht nach zervikal heruntergeführt, sondern bleibt weit im supragingivalen Bereich, und die Präparation selbst erfolgt nach den Prinzipien, die für die Präparation keramischer Restaurationen speziell im Seitenzahnbereich vorgesehen sind [Ahlers et al., 2009].

Auch hier ist die Indikation in erster Linie im Bereich der Patienten mit Folgeschäden



Jetzt schnell einen Zahnarzt-Termin buchen – online mit den CGM LIFE eSERVICES kein Problem!

Ihre Patienten können nun bequem und von unterwegs einen Termin bei Ihnen buchen – von der Strafbank oder vom Sofa aus. 24 Stunden am Tag, 7 Tage in der Woche, unabhängig von Ihren Sprechzeiten – und jetzt auch als App fürs Smartphone verfügbar. Bestens auf Ihre Bedürfnisse und die Ihrer Patienten zugeschnitten!

T +49 (0) 261 8000-1900

www.cgm-dentalsysteme.de



durch Bruxismus oder massive okklusale Erosionen, da die entsprechenden Restaurationen sich typischerweise auf die Wiederherstellung der Kaufläche beschränken. Bei kombinierten Defekten durch Erosion und durch Bruxismus ist eine Anpassung der Präparationen durch Verlängerung nach zervikal erforderlich. Hier ist allerdings zu berücksichtigen, dass herstellenseits für die Verarbeitung der verschiedenen Keramiken minimale Wandstärken in der Regel von einem Millimeter erforderlich sind, so dass dann der minimalinvasive Charakter der Präparationen verloren geht. Eine Ausnahme stellt der Fronzahnbereich dar, wo die aktuellen Vorgaben des Herstellers auf der deutschsprachigen Website bereits eine reduzierte Wandstärke von 0,3 mm im nicht unmittelbar Kaulast tragenden Bereich vorsehen [Ivoclar Vivadent, 2009].

Adhäsivtechnik: Die intraorale Befestigung derartiger Restaurationen ist an eine spezielle Adhäsivtechnik gebunden. Diese ist abhängig von den jeweiligen Oberflächen der zu behandelnden Zähne. Dabei ist zu unterscheiden zwischen Zahnoberflächen aus natürlichem Schmelz, keramischen Oberflächen sowie metallischen Oberflächen einschließlich intakter Amalgamfüllungen. Mittlerweile sind spezielle Adhäsivtechniken für die verschiedenen Oberflächen verfügbar.

Hierbei sind einige spezielle Hinweise zu beachten:

- **Kleben auf Schmelz:** Ein Kleben auf Schmelz ist grundsätzlich auf Basis der klassischen Schmelz-Ätz-Technik möglich. Zu beachten ist bei nicht invasiver Befestigung, dass der aprismatische Schmelz in diesem Fall nicht so leicht ätzbar ist wie nach entsprechenden Präparationen und insofern einer verlängerten Ätzzeit bedarf. Dieses erfordert spezielle Adhäsivsysteme auf Basis der Etch & Rinse-Technik, bei denen also das Ätzgel gesondert verfügbar ist und eine Verlängerung der Ätzzeit ermöglicht. Freiliegendes Dentin ist mittels entsprechender Dentinhaftvermittler zu behandeln und zu schützen.

- **Kleben auf Keramik:** Bei Oberflächen aus Keramik ist eine Vorbehandlung der Keramik erforderlich. Diese sollte eine Mikro-

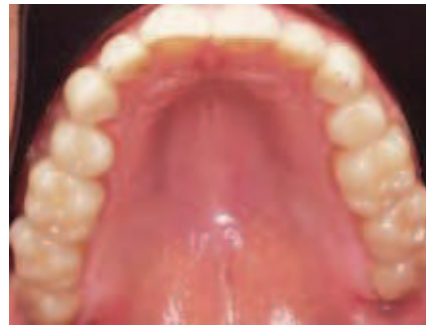

Abbildung 18: Aufsicht auf den Oberkiefer

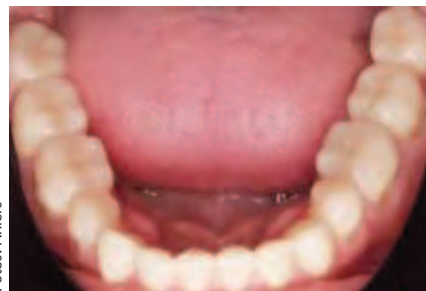

Abbildung 19: Aufsicht auf den Unterkiefer

aufrauung der Oberfläche erreichen. Typischerweise wird dies durch entsprechende Sandstrahlverfahren erreicht, wenn man davon ausgeht, dass eine Ätzung keramischer Oberflächen im Mund mittels Flusssäure aus Sicherheitsgründen nicht erfolgen soll. Da zusätzlich eine Silanisierung der Oberflächen erforderlich ist, bietet sich an, den Sandstrahleffekt mit der Silanisierung zu verbinden. Entsprechende Systeme sind eingeführt (Cojet, Firma 3M ESPE, Seefeld). Zusätzlich sind mittlerweile Silanhaftvermittler verfügbar, die auf verschiedenen keramischen Oberflächen einsetzbar sind (beispielsweise Monobond Plus, Firma Ivoclar Vivadent).

- **Kleben auf Metall:** Auch auf Metallen sind adhäsive Klebungen möglich. Auch hier ist zunächst die Aufrauung der Oberfläche sinnvoll, gefolgt von der Haftvermittlung durch Silane. In ästhetischer Hinsicht zu berücksichtigen ist, dass die Aufrauung der Oberfläche zu einer Veränderung des optischen Oberflächeneindrucks führt, wobei ehemals goldene oder silberne Oberflächen nach Einsatz entsprechender Sandstrahlverfahren mattgrau aussehen. Nach dem Aufkleben von Keramikrestaurationen

führt dies zu einem häufig unerwünschten Durchscheinen durch die Keramik. In diesem Fall ist zu prüfen, ob bei definitiver Behandlung an den entsprechenden Zähnen nachträglich die Restaurationen durch ästhetisch korrigierte Einzelzahnrestaurationen zu ersetzen sind. Alternativ ist zuweilen auch die Politur der Oberfläche und der Einsatz allein von Silanhaftvermittlern möglich, insbesondere wenn die fragile Metallrestauration nicht die gesamte Kaufläche umfasst.

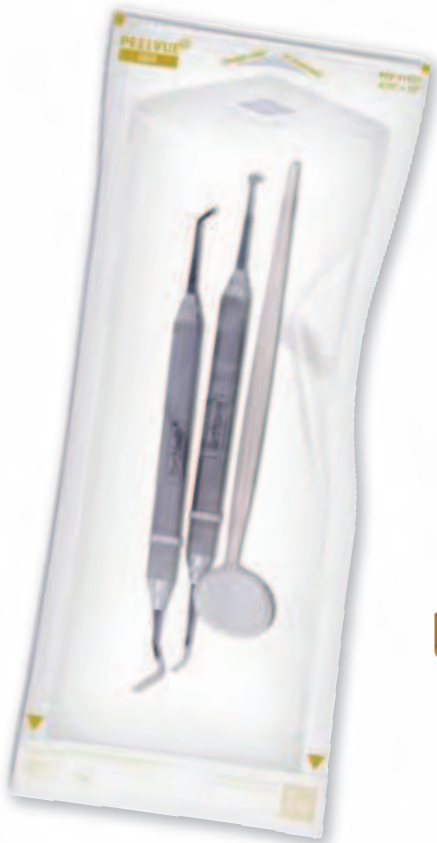Als Befestigungskomposite bei Repositions-Onlays und Repositions-Veneers sind besonders dünn fließende Befestigungskomposite erforderlich. Der Grund hierfür liegt in der Tatsache, dass insbesondere das eigentliche Aufbringen der Restaurationen auf die Zähne allergrößte Schwierigkeiten mit sich bringt, da keine formgebende Präparation besteht, die eine eindeutige Zuordnung der indirekten Restaurationen ermöglicht. Daher ist auch der Zeitaufwand für das testweise Einbringen und anschließend das definitive Einsetzen der entsprechenden Restaurationen um ein Vielfaches höher als bei herkömmlichen Restaurationen und wiegt in zeitlicher Hinsicht den Verzicht auf die vorherige Präparation leider mehr als auf.

Diskussion

Entsprechend der Themenstellung dieses Beitrags ist dieser auf restaurative Behandlungsmöglichkeiten bei den vorgenannten Indikationen beschränkt.

Noch einmal sei ausdrücklich betont, dass nach eigenen Erfahrungen nur bei einem kleinen Anteil der Patienten mit craniomandibulären Dysfunktionen restaurative Behandlungen in der obigen Weise notwendig werden. Bei diesen Patienten ist zudem die individuelle Empfindlichkeit gegenüber Veränderungen der Kieferposition teils enorm. Dies setzt eine besonders genaue Führung der Kieferposition voraus. Unabdingbar ist dabei, insbesondere in der Behandlungsvorbereitung, die genaue Kontrolle der Kieferposition, typischerweise mittels entsprechender Registrare und deren Vermessung im Condylenpositionsmessinstrument, um zu gewährleisten,

Steril und sicher geht auch einfach und preiswert



PEELVUE⁺

Der *validierbare* selbstklebende
Sterilisationsbeutel



- ✓ 93/42 EEC, DIN EN 868-5, ISO 11607-1, -2
- ✓ Erfüllt die RKI Anforderungen
- ✓ Einfache Validierung

DUX Dental
Zonnebaan 14
NL-3542 EC Utrecht
The Netherlands
Tel. +(31) 30 241 0924
Fax. +(31) 30 241 0054
Email: info@dux-dental.com
www.dux-dental.com

Gratis Probepackung und
Validierungsanleitung anfragen:
info@dux-dental.com



dass die eingestellte Kieferposition vom Patienten auch stabil ein- und angenommen wird.

Die Akzeptanz der geplanten vertikalen Dimension ist darüber hinaus durch eine entsprechende angepasste Einstellung der Okklusionsschiene überprüfbar. Auch die Akzeptanz der angestrebten okklusalen Kontur kann durch eine abschließende Gestaltung der Okklusionsschiene mit Höckern und Fossae getestet werden, um vor der eigentlichen Übertragung mittels Repositions-Onlays und Repositions-Veneers die spätere Adaptation abzuschätzen und so die Behandlungssicherheit zu erhöhen.

Nicht Gegenstand dieses Beitrags war die in manchen Fällen alternativ denkbare Möglichkeit einer kieferorthopädischen Folgebehandlung. Diese kommt dann in Betracht, wenn im Sinne der unter drittens genannten Indikation eine unphysiologische Gelenkstellung im Rahmen einer funktionstherapeutischen Behandlung ausgeglichen wurde, und anschließend unter Tragen einer entsprechenden Positionierungsschiene die Kiefergelenke in ihrer Funktion rehabilitiert sind – allerdings nur vorbehaltlich des Tragens jener Schiene. Insofern hier bei intakten Zähnen die Veränderung beispielsweise der Frontzahnstellung eine interferenzfreie Interkuspidation im Seitenzahnbereich ohne weitere restaurative Maßnahmen verspricht, ist eine kieferorthopädische Behandlungsalternative auf jeden Fall zu prüfen. Voraussetzung ist auch hier natürlich die Akzeptanz durch den Patienten.

Schlussfolgerung

Funktionelle Rehabilitationen unter Ersatz von Zahnhartsubstanzen können infolge Bruxismus, Erosionen und/oder dauerhafter Veränderung der Kieferposition nach funktionstherapeutischer Wiederherstellung der Kaufunktion notwendig sein. Temporär ist ein Ausgleich durch das dauerhafte Tragen einer Okklusionsschiene möglich, kann aber mit neuen Problemen wie Zahnwanderungen oder Intrusionen einhergehen. Zudem sind Okklusionsschienen nicht während der Nahrungsaufnahme zu tragen, so dass bei Patienten mit insuffizienter Okklusion während der Nahrungsaufnahme Muskel- oder Gelenkprobleme auftreten können. Eine mangelhafte Kaufunktion durch Non-okklusion kann so auch zu Problemen in der Ernährung führen.

In diesen Fällen und zur Stabilisierung der neuronalen Regelung ist eine restaurative Weiterbehandlung mittels entsprechender Verfahren sinnvoll. Als Alternative zur klassischen Behandlung (umfangreiche invasive Präparationen) sind zwischenzeitlich minimal-invasive Präparationsformen („Table-Tops“) sowie non-invasive Restaurationsformen eingeführt; diese werden je nach Lokalisation der Restaurationen als „Repositions-Onlays“ beziehungsweise „Repositions-Veneers“ bezeichnet. Bereits in der Vergangenheit konnte mittels provisorisch eingebrachter Repositions-Onlays gezeigt werden, dass die damit behandelten Patienten klinisch bessere Verläufe zeigten als die Kontrollgruppen mit und ohne Schiene. Mittlerweile haben diese Behandlungstechniken

durch neue Restaurationsmaterialien und Adhäsivtechniken Praxisreife erlangt. Die Behandlungen sind allerdings in deren Steuerung sowie technisch höchst anspruchsvoll. Voraussetzung sind eine spezielle apparative Ausstattung der Praxen sowie speziell fortgebildete und sehr gut aufeinander abgestimmte Behandlungsteams.

PD Dr. M. Oliver Ahlers
CMD-Centrum Hamburg-Eppendorf
sowie

Poliklinik für Zahnerhaltung und Präventive Zahnheilkunde Zentrum für ZMK
Universitätsklinikum Hamburg-Eppendorf
Martinistr. 52
20246 Hamburg
Oliver.Ahlers@CMD-Centrum.de

Prof. Dr. Holger A. Jakstat
Vorklinische Propädeutik und Werkstoffkunde
Poliklinik für Zahnärztliche Prothetik und Werkstoffkunde
Zentrum für ZMK
Universität Leipzig
Liebigstr. 12
04103 Leipzig

Zahntechnische Arbeiten:
ZTM Klaus Möller
Studio Dental Hamburg
Bogenallee 16
20144 Hamburg

CME AUF ZM-ONLINE

Repositions-Onlays/-Veneers



Scannen Sie den QR-Code oder geben Sie auf der Website 14701 in die Suchmaske ein.



Foto: privat

PD Dr. M. Oliver Ahlers

1982 Studium in Hamburg, Famulaturen in Boston und New York, 1988 Approbation, 1989 Wiss. Mitarbeiter am UKE, Zentrum ZMK, Poliklinik für Zahnerhaltung, 1992 Leitung der Dysfunktions-Sprechstunde der ZMK-Klinik (zusammen mit Dr. Jakstat), 1997 Oberarzt, 2001 Generalsekretär der DGFDT, 2004 Habilitation und Venia legendi in Hamburg, 2004 Stellvertretende ärztliche Leitung der Poliklinik für Zahnerhaltung und Präventive Zahnheilkunde, 2005 Gründung des CMD-Centrum Hamburg-Eppendorf, 2005 Ernennung zum Spezialisten der DGFDT, 1996, 2001, 2008, 2009, 2011 Tagungsbestpreise der DGFDT (mit Prof. Jakstat und anderen)



Die Literaturliste kann auf www.zm-online.de abgerufen oder in der Redaktion angefordert werden.